

Formulaire de rapport ECG

6 x 2

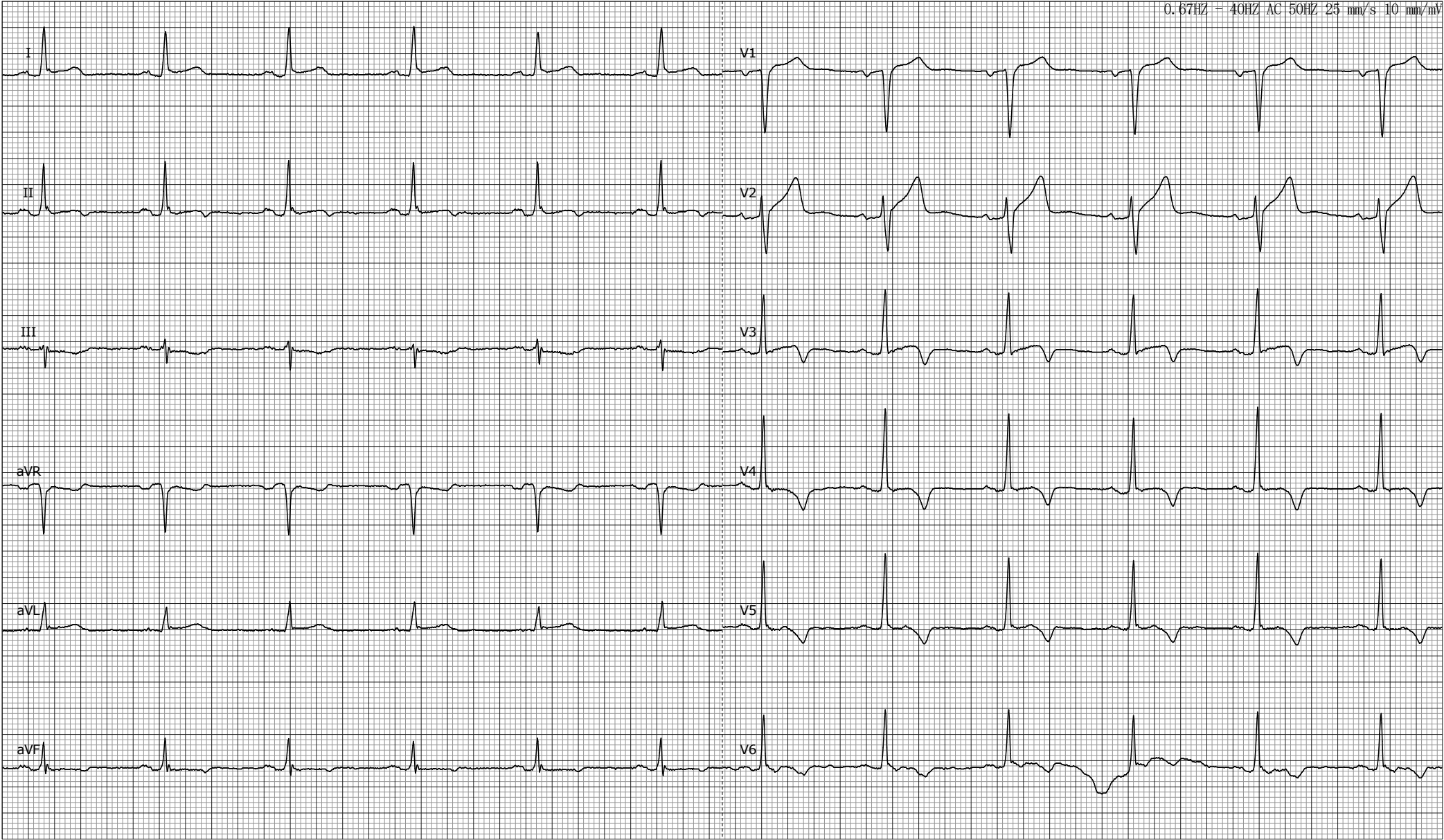
Nom: IBRAHIMA, DJITE
ID: 345YH
Sexe: Homme
Age: 36 ans

Service:
Patient Hôpital n° :
Patient Ext N° :

[Paramètre ECG]
HR: 64 bpm
P: 124 ms
PR: 176 ms
QRS: 82 ms
QT/QTc: 386/398 ms
P/QRS/T: 54/17/-1 deg
RV5/SV1: 1.364/-1.210 mV
RV5+SV1: 2.574 mV

[Diagnostic ECG]
** ECG anormal **
Rythme sinusal
Anomalie de l'onde T, ischémie antérolatérale possible

Heure du contrôle: 2025-09-03 09:11:42
Temps d'impression: 2025-09-03 09:12:39



Vérifié par: PATRICK CORREA

Revérifié par:

Important : Tous les paramètres et conclusions doivent être confirmés par un docteur.