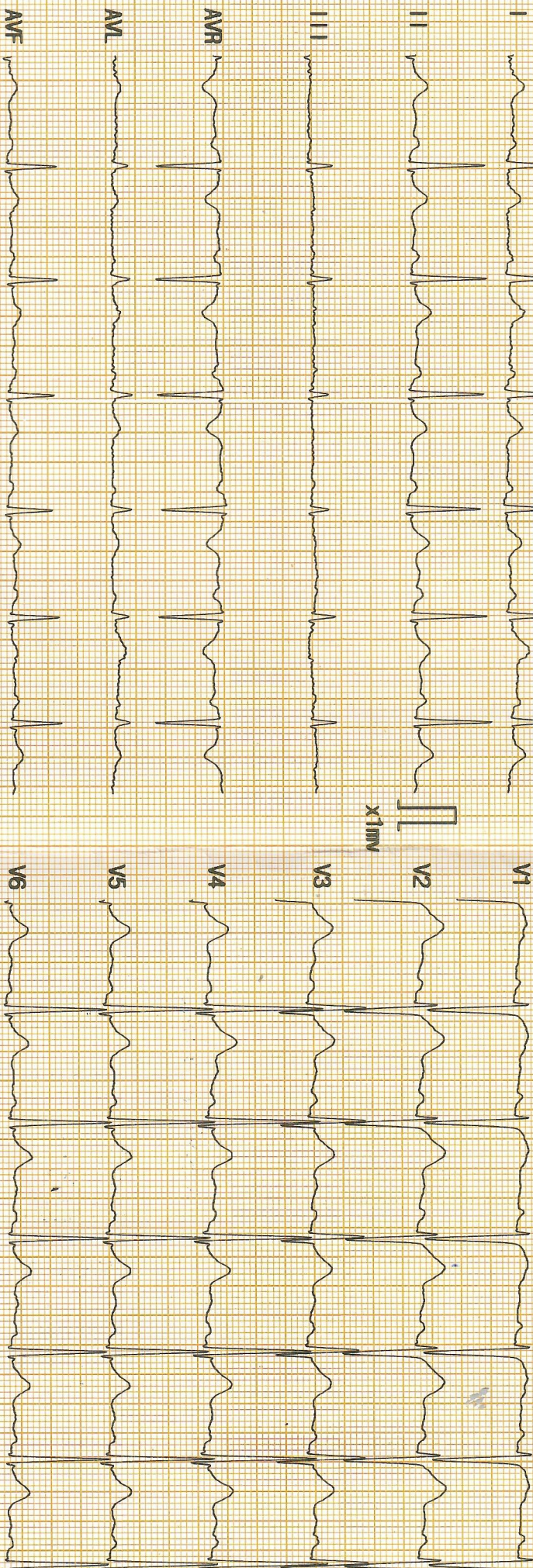


ID: 20230915171158 Name: H. SY

25mm/s 0.5-35Hz AC: 50Hz 10mm/mV

x1mm

x1mm



ID : 20250915171158

001: Sinus Rhythm
171: Normal ECG

Name : H SY
Sex : Male
Age : 48

HR : 79

bpm

R-R : 782

ms

P-R : 161

ms

QRS : 92

ms

QT/QTc : 386/444

ms

P/QRS/T : 38 / 41 / 39

09-15-2025 17:12:15

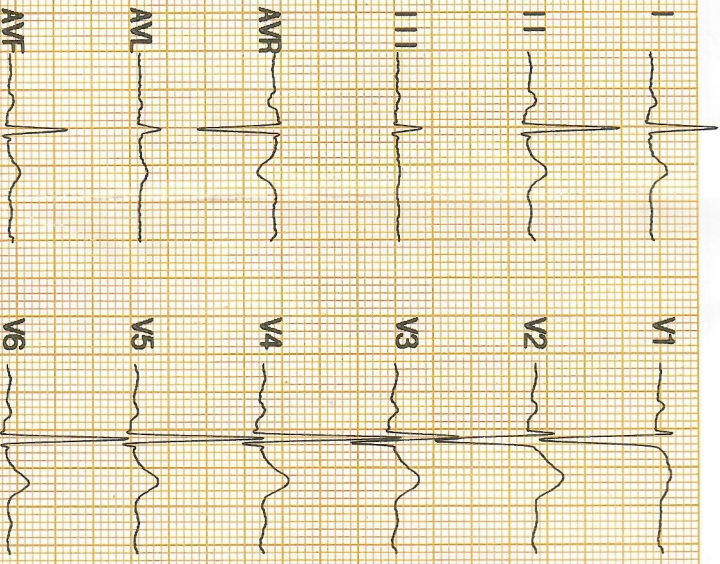
RV5/SV1 : 1.630/-1.413 mV

RV5+SV1 : 0.217

mV

QTcf : 0.493

ECG Abnormal



Dr. Hussein Khadra
Cardiologue
Tél. : +221 77 752 70 70
huseinkhadra10@gmail.com

[Signature]

COMPTE RENDU DE CONSULTATION

Mr HAMADY SY (48 ANS)

Mr HAMADY SY né le 18/04/1977, sans facteur de risque cardio-vasculaire retrouvé
Vu en consultation le 15/09/2025 pour une visite cardiovasculaire de routine en vue d'un prêt bancaire.

ANTECEDENTS et TERRAIN

- FDRCV : le genre
- ATCD médicaux : néant
- ATCD chir : rhinoplastie secondaire a une fracture

EXAMEN CLINIQUE

Patient asymptomatique. Absence de signe fonctionnel cardio-vasculaire retrouvé à l'interrogatoire.

Constantes : TA = 130/80 mmHg FC= 76 bpm ; saO₂ : 97 % AA

Examen Physique :

Patient non douloureux, Absence de signe fonctionnel cardiovasculaire

- Bon état général, extrémités tièdes
- BDC réguliers sans bruit surajoutés ni souffle, Pouls périphériques palpés.
- Champs pulmonaires sont libres
- Absence de signe cardiaque périphérique
- Le reste de l'examen clinique est sans particularité

EXAMENS PARACLINIQUES

ECG :

- Rythme sinusale régulier
- Absence de trouble de la repolarisation

Le patient ne présente ce jour, aucune anomalies clinique et électrocardiographique faisant évoquer une pathologie cardio-vasculaire.

Dr HUSSEIN KHADRA
CARDIOLOGUE

Dr Hussein Khadra
Cardiologue
Tél. : +221 77 752 70 70
husseinkhadra10@gmail.com