

Formulaire de rapport ECG

6 x 2

Nom: NDOUR, MOUSTAPHA

ID: 65YT

Sexe: Femme

Age:

Service:

Patient Hôpital n° :

Patient Ext N° :

[Paramètre ECG]

HR: 52 bpm

P: 100 ms

PR: 204 ms

QRS: 88 ms

QT/QTc: 402/374 ms

P/QRS/T: 49/16/18 deg

RV5/SV1: 0.779/-0.701 mV

RV5+SV1: 1.480 mV

[Diagnostic ECG]

** ECG anormal **

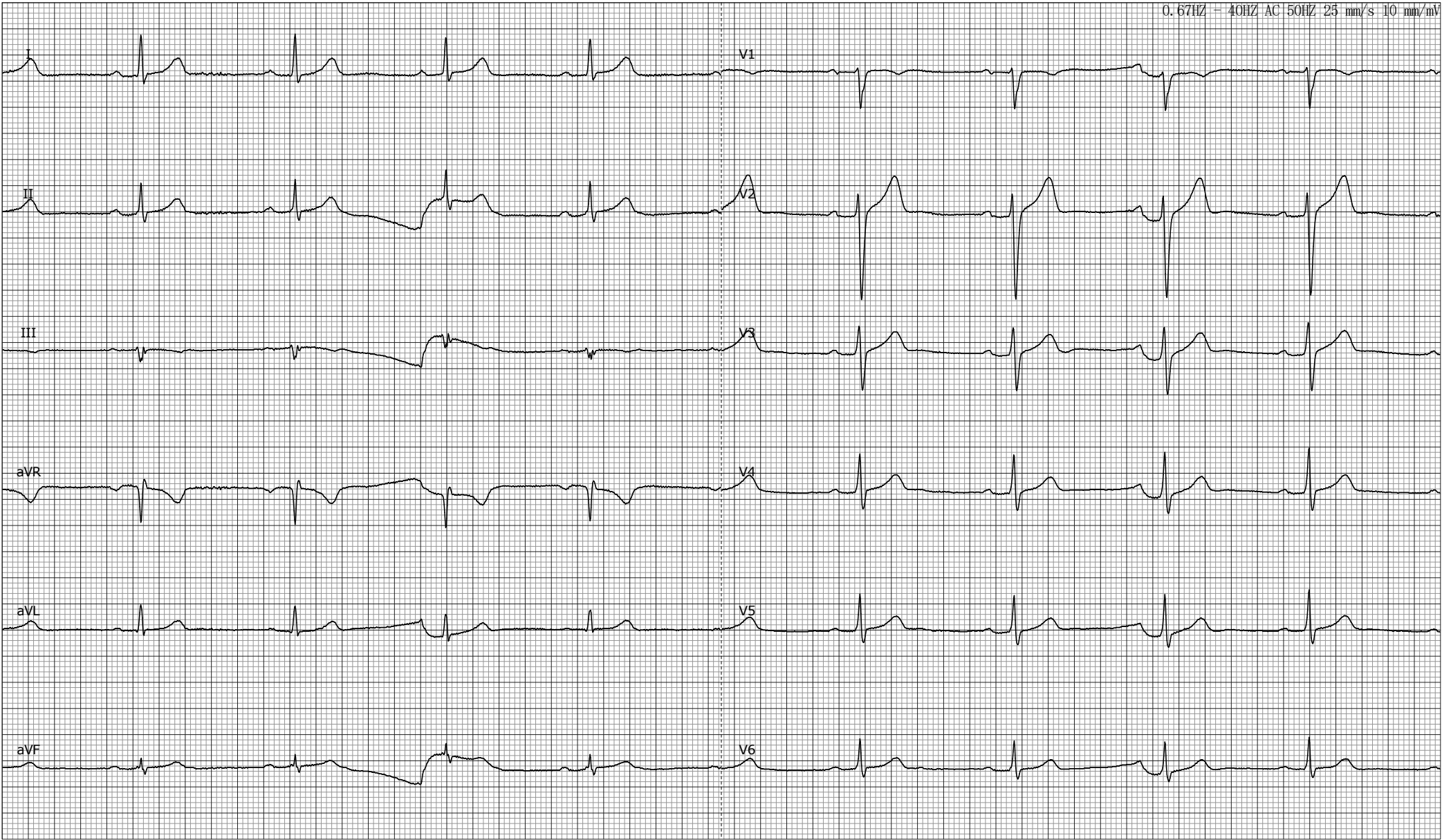
Bradycardie sinusale

Bloc auriculoventriculaire de premier degré

Heure du contrôle:2025-11-13 11:39:07

Temps d'impression:2025-11-13 11:39:17

0.67HZ - 40HZ AC 50HZ 25 mm/s 10 mm/mV



Vérifié par: PATRICK CORREA

Revérifié par:

Important : Tous les paramètres et conclusions doivent être confirmés par un docteur.