

CABINET MEDICAL

Docteur DIAW AMADOU

DAKAR LE 21 AOUT 2025

Diplômé de la Faculté de Marseille
Hépatogastroentérologie.
ENDOSCOPIES DIGESTIVES
ECHOGRAPHIE ABDOMINALE
ELASTOGRAPHIE / FIBROSCAN
PROCTOLOGIE

12, rue JULES FERRY - BP : 21797 - Tel : 823 79 63 - 822 62 41

Email : diawamadou @ orange. Sn

Cabinetmedicaldocteurdiaw@gmail.com

Patient (e) : SANDRINE ND. PATINVOH

Médecin traitant :

COMPTE-RENDU DE FIBROSCOPIE OESO-GASTRO-DUODENALE :

APPAREIL / GIF 180 VIDEO OLYMPUS

Indication : RGO persistantes ; Eructations+++ et Troubles dyspeptiques

Prémédication : GEL DE XYLOCAÏNE
RESIFURAN SIROP

Oesophage : Cardia à 39 cm des arcades dentaires, incontinent
Aspect normal de la muqueuse oesophagienne sur toute sa hauteur

Estomac : lac muqueux clair de moyenne abondance
* Fundus : muqueuse normale en vision directe et rétro vision
* Antre : muqueuse érythémateuse

Pylore : Ouvert

Bulbe : Muqueuse d'aspect normal dans érosion ni ulcère

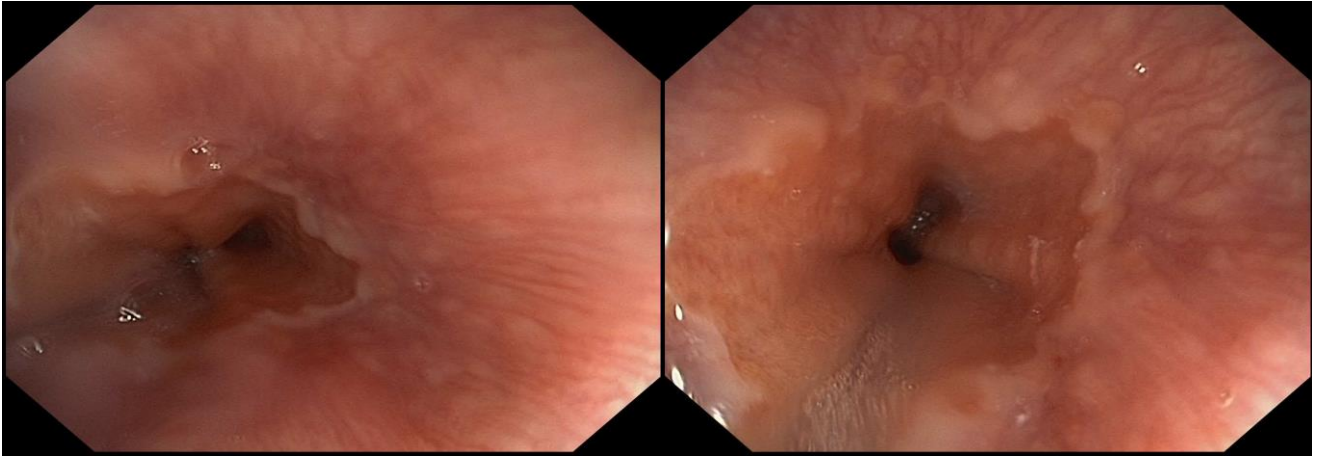
2^{ème} Duodénum : Muqueuse normale

Conclusion : Incontinence cardiale
Antrite érythémateuse

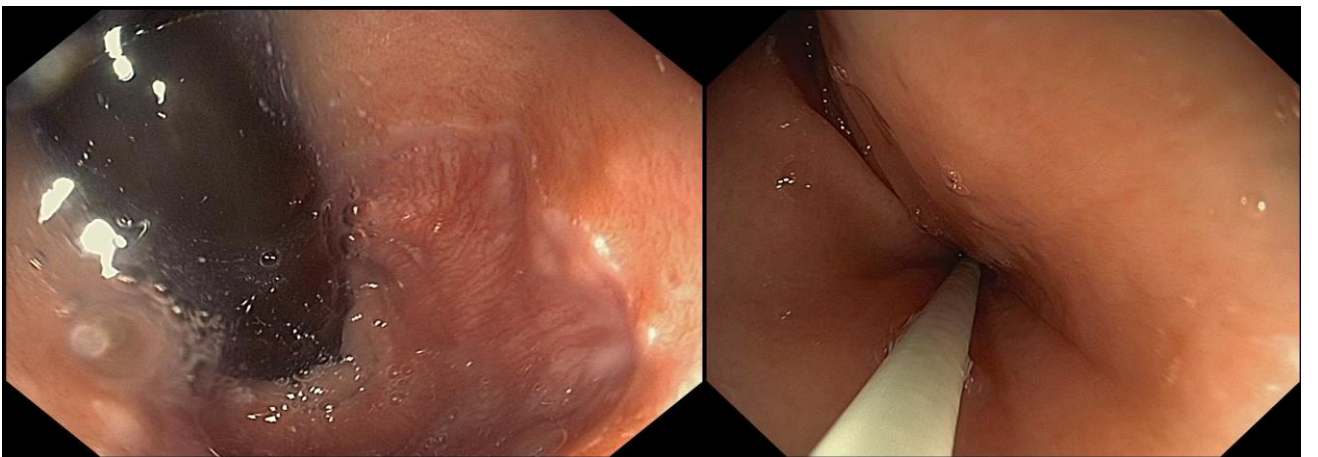
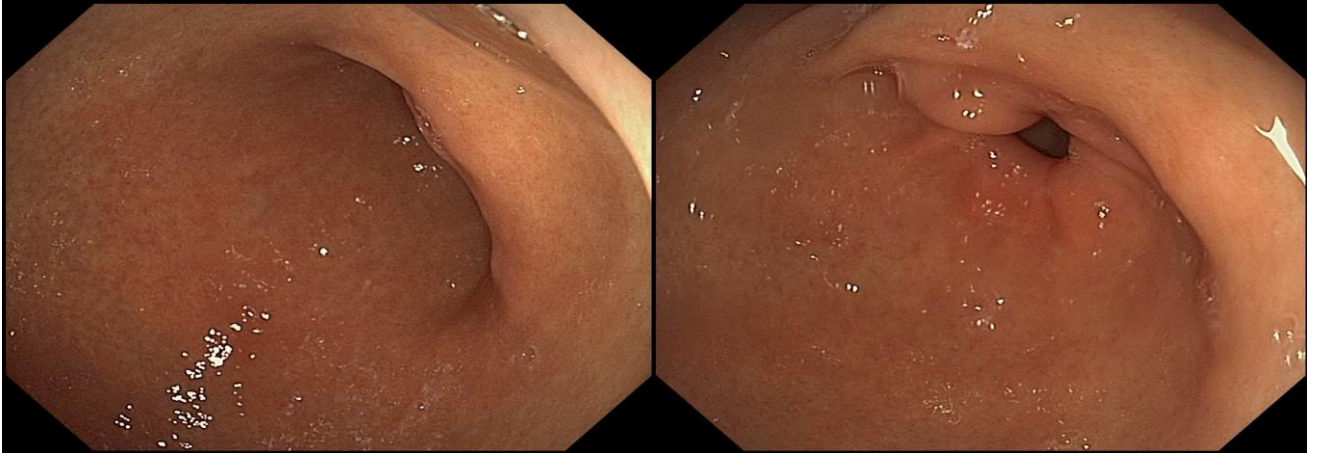
***Biopsies effectuées :**

- Pot 1 : Antre
- Pot 2 : Fundus

cardia



Antre - pylore



Bulbe

2ème duodénum

