

# **CLINIQUE ELHADJI IBRAHIMA NIASS**

## **Docteur Papa KanouToukara**

Médecine générale, échographie générale

Cité des enseignants Keur Massar, route de Jaaxaay

Tel : 775427599 Fixe : 338782041

Aut N°08937/MSP/DS/DMPMTMT

Dakar, le 03 / 09 / 2025

NOM ET PRENOM : KHADIM FAM

AGE : 32 ans

SEXE : ///

DIAGNOSTIC : Lombalgie C.

DEMANDEUR :

## **TDM RACHIS DORSO-LOMBAIRE**

### **TECHNIQUE :**

Acquisition volumique centrée sur le rachis dorsal et lombaire sans injection de produit de contraste

### **RESULTATS :**

#### **❖ En fenêtre osseuse :**

Becs ostéophytiques marginaux étagés lombaires avec signe d'ostéite au plateau antéro-inférieur de L3 et antéro-supérieur de L4.

Pas de fracture décelée.

Respect de la hauteur des corps vertébraux.

Densité osseuse normale.

Canal médullaire dorso-lombaire de calibre normal.

Intégrité des arcs postérieurs.

Articulations apophysaires postérieures normales.

#### **❖ En fenêtre parenchymateuse :**

Intégrité du cordon médullaire (sous réserve des limites de cet examen).

Microcalcifications discales antérieures dorsales.

Pas de pincement discal.

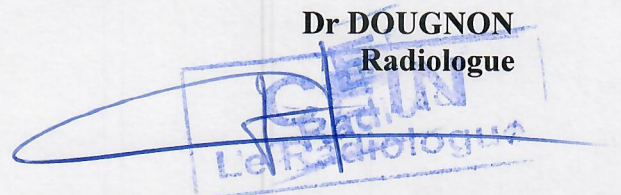
Pas de débord discal ni de bombement discal conflictuel.

### **CONCLUSION**

**Lombarthrose étagée avec signe d'ostéite antérieure en L4-L5 sur rectitude lombaire.**

**Microcalcifications discales antérieures à l'étage dorsal.**

**Dr DOUGNON  
Radiologue**





Sahel Assistance - 3 Av. des Ambassadeurs, BP 5606 - Fann Résidence, Dakar Sénégal  
Tél/Fax : 33 824.26.71 - E mail : [info@assistance medicale.org](mailto:info@assistance medicale.org)